

DOI: 10.17238/issn2223-2427.2019.3.19-23

УДК 617-089.87

© Галлямов Э.А., Агапов М.А., Мальков П.Г., Данилова Н.В., Какоткин В.В., 2020

ТРАНСДУОДЕНАЛЬНАЯ ЛАПАРОСКОПИЧЕСКАЯ ПАПИЛЛЭКТОМИЯ ПРИ АДЕНОМЕ БОЛЬШОГО ДУОДЕНАЛЬНОГО СОСОЧКА. КЛИНИЧЕСКИЙ СЛУЧАЙ

ГАЛЛЯМОВ Э.А.^{1,а}, АГАПОВ М.А.^{2,б}, МАЛЬКОВ П.Г.^{2,с}, ДАНИЛОВА Н.В.^{2,д}, КАКОТКИН В.В.^{2,е}

¹ Первый Московский государственный медицинский университет имени И.М. Сеченова (Сеченовский Университет), Большая Пироговская ул., д. 19 стр. 1, 119146, Москва, Российская Федерация;

² Московский государственный университет имени М.В. Ломоносова, факультет фундаментальной медицины (МГУ имени М.В. Ломоносова), ул. Ленинские Горы, д. 1, 119991, Москва, Российская Федерация;

Резюме: мужчина (60 лет) обратился в клинику с жалобами на общую слабость, периодическое пожелтение кожных покровов. По результатам биохимического анализа крови: общий билирубин – 112,5 мкмоль/л (норма 8,5-20,5 мкмоль/л), прямой билирубин – 60,8 мкмоль/л (норма 4,3-4,6 мкмоль/л), аланинаминотрансфераза (АЛТ) – 301 Ед/л (норма ≤ 30 Ед/л), аспартатаминотрансфераза (АСТ) – 95 Ед/л (норма ≤ 40 Ед/л). При выполнении эзофагогастродуоденоскопии выявлен полип большого дуоденального сосочка с признаками вовлечения в патологический процесс терминальных отделов желчного и панкреатического протоков. По данным ультразвукового исследования желчных протоков: множественный холедохолитиаз. Установлен диагноз: «Основной: Тубулярно-ворсинчатая аденома большого дуоденального сосочка с дисплазией эпителия II-III степени. Осложнение основного заболевания: множественный холедохолитиаз. Механическая желтуха. Печеночная недостаточность». Выполнена операция: лапароскопия, дуоденотомия, папиллэктомия с формированием холедоховирсунгодуденоанастомоза и ушиванием дефекта задней стенки двенадцатиперстной кишки, холедохолитотомия, дуоденопластика, дренирование брюшной полости. Течение послеоперационного периода без осложнений. Полипы большого дуоденального сосочка – сравнительно редкая форма новообразований желудочно-кишечного тракта, которые могут не проявляться клинически, либо, как в вышеописанном случае, могут приводить к тяжёлым патологическим состояниям. В настоящее время не существует единого подхода к лечению данной группы заболеваний. Хирургическое вмешательство является единственным радикальным методом лечения полипов большого дуоденального сосочка. Некоторые авторы предлагают проведение панкреатодуоденальной резекции, однако риски данной операции, связанные с тяжестью и травматичностью последней, не всегда оправданы. Представленный случай является уникальным ввиду того, что выполненная пациенту операция является менее инвазивной по сравнению с панкреатодуоденальной резекцией и затрагивает минимальное количество органов. Лапароскопический подход имеет существенные преимущества в лечении этой нечастой патологии.

Ключевые слова: трансдуоденальная папиллэктомия, большой дуоденальный сосочек, лапароскопическая дуоденотомия.

TRANSDUODENAL LAPAROSCOPIC PAPILLECTOMY FOR ADENOMA OF MAJOR DUODENAL PAPILLA. CASE REPORT

GALLYAMOV E.A.^{1,а}, AGAPOV M.A.^{2,б}, MAL'KOV P.G.^{2,с}, DANILOVA N.V.^{2,д}, KAKOTKIN V.V.^{2,е}

¹ Federal State Autonomous Educational Institution of Higher Education I.M. Sechenov First Moscow State Medical University (Sechenov University); Bolshaya Pirogovskaya St., 19/1, 119146, Moscow, Russian Federation.

² Federal State Budget Educational Institution of Higher Education M.V. Lomonosov Moscow State University (Lomonosov MSU), Leninskie Gory St., 1, 119991, Moscow, Russian Federation.

Abstract: a 60-year-old man admitted to the clinical center due to weakness, episodes of jaundice. The laboratory date revealed elevated levels of total bilirubin - 112.5 μmol/l (range 8.5-20.5 μmol/l) and direct bilirubin - 60.8 μmol/l (range 4.3-4.6 μmol/l), elevated hepatic enzymes (aspartate aminotransferase [AST]: 95 U/l (range ≤ 40 U/L), alanine aminotransferase [ALT]: 301 U/l (range ≤ 30 U/L). When performing esophagogastroduodenoscopy, a polyp of the large duodenal papilla with a spread to the terminal parts of the bile and pancreatic ducts was revealed, and a biopsy was taken. Diagnosis: "Tubulovillous adenoma of the major duodenal papilla

^а E-mail: gal_svetlana@mail.ru

^б E-mail: getinfo911@mail.ru

^с E-mail: malkovp@gmail.com

^д E-mail: natalyadanilova@gmail.com

^е E-mail: axtroz4894@gmail.com

with epithelial dysplasia II-III". Complications: "Multiple choledocholithiasis. Mechanical jaundice. Liver failure." Surgery: laparoscopic duodenotomy, papillectomy, choledocholithotomy, performing of choledochoduodenal anastomosis, duodenoplasty and abdominal drainage. The postoperative period was taking its normal course. Polyps of the large duodenal papilla are relatively rare form of tumors of the gastrointestinal tract, which may not manifest clinically, or, as the above case, lead to severe pathological conditions. Currently, there is no single approach to the treatment of this group of diseases. Some authors propose a pancreatoduodenal resection, but the risks of this operation associated with high postoperative morbidity and mortality are not always justified. The case is unique because the described procedure is less invasive and affects the minimum number of organs. Laparoscopic approach has significant advantages in the treatment of this infrequent pathology.

Key words: transduodenal papillectomy, large duodenal papilla, laparoscopic duodenotomy.

Введение

Аденома большого сосочка двенадцатиперстной кишки (БДС), также известная как ампулярная аденома, может возникать спорадически или в контексте генетических синдромов, таких как семейный аденоматозный полипоз (familial adenomatous polyposis, FAP). Согласно гистологической классификации, выделяют тубулярную, ворсинчатую (виллезную) или тубуловиллезную аденому в зависимости от микроскопического строения. Ворсинчатые аденомы составляют около 1% всех опухолей желудочно-кишечного тракта и считаются облигатным предраковым процессом, а наибольшим потенциалом к злокачественной трансформации обладает ворсинчатый тип. Доказательством этого является частое выявление элементов доброкачественной аденомы в злокачественных опухолях и наличие очагов малигнизации в аденомах, которые, по большей части, являются доброкачественными. Кроме того, часто проводится аналогия между ворсинчатой аденомой и карциномой, основываясь на частом развитии карциномы из аденомы толстой кишки. [1-2] Зачастую, обнаружение ворсинчатой аденомы происходит при случайных эзофагогастродуоденоскопических исследованиях, при наблюдении за FAP и при оценке симптоматической обструкции желчных протоков. Из-за риска развития злокачественной опухоли, важно выполнить биопсию опухоли, резецировать её и выполнить гистологическое исследование полученного материала.

Ретроградная холангиопанкреатография (ЭРХПГ) и эндоскопическая ультрасонография (ЭУЗИ) предоставляют полезную информацию при оценке ворсинчатой аденомы. Эти методы позволяют оценить степень расширения панкреатических и желчных протоков и состояние периампуплярных лимфатических узлов у пациентов с подозрением на рак. Доказано, что ЭУЗИ имеет преимущество перед компьютерной томографией (КТ), магнитно-резонансной томографией (МРТ) или трансабдоминальной ультрасонографией при постановке диагноза опухоли [3]. На современном этапе развития медицины, и, в частности, хирургии наименее инвазивным подходом к лечению опухолей БДС является эндоскопическая папиллэктомия или эндоскопическая радиочастотная абляция аденомы. Однако показания к данному типу вмешательств в настоящее время не являются четко очерченными и ограничиваются наличием индивидуального опыта выполнения такого рода манипуляций. [4,5,6]

Для лечения злокачественного поражения периампуплярной зоны двенадцатиперстной кишки даже на ранних стадиях методом выбора, в настоящий момент, является панкреатодуоденальная резекция, выполненная из открытого доступа или с использованием лапароскопии [7]. Предметом спора в последние десятилетия остается проблема лечения таких доброкачественных поражений БДС, которые, в силу своих размеров или особенностей анатомии, недоступны для эндоскопического иссечения. Панкреатодуоденальная резекция у данной группы пациентов представляется «избыточным» вмешательством, ассоциированным с высокими периоперационными рисками и снижением качества жизни в отсроченном периоде. Методом выбора для лечения этих пациентов может стать лапароскопическая, в том числе робот-ассистированная трансдуоденальная папиллэктомия, пришедшая на замену открытому вмешательству [8,9]. В последние годы появляется все больше исследований, направленных на оценку безопасности и эффективности данной методики, однако, в силу малой численности исследуемых групп, публикация статистически обоснованных клинических рекомендаций, основанных на принципах доказательной медицины, в ближайшее время выглядит сомнительной [10].

Представленное клиническое наблюдение уникально не только благодаря редкой локализации опухолевого процесса и использованию малоинвазивной методики, позволившее максимально улучшить качество жизни пациента в отсроченном периоде. В данном случае основная патология сосуществовала с симптомным холедохолитиазом, который изолированно способен приводить к различным жизнеугрожающим осложнениям. Применение современных технологий позволило одновременно избавить пациента от обоих заболеваний с минимальными последствиями.

Основная часть

Пациент – мужчина 60 лет. Из анамнеза следует, что первые жалобы появились осенью 2017 года и характеризовались появлением эпизодов безболевой желтухи. По результатам биохимического анализа крови: общий билирубин – 112,5 мкмоль/л (норма 8,5-20,5 мкмоль/л), прямой билирубин – 60,8 мкмоль/л (норма 4,3-4,6 мкмоль/л), АЛТ – 301 Ед/л (норма ≤ 30 Ед/л), АСТ – 95 Ед/л (норма ≤ 40 Ед/л). При выполнении эзофагогастродуоденоскопии выявлен полип большого дуоденального сосочка с признаками вовлечения в патологический процесс терминальных отделов желчного и панкреатического протоков. По данным ультра-

звукового исследования желчных протоков: множественный холедохолитиаз.

На основании жалоб, анамнеза и методов инструментальной диагностики установлен диагноз: «Основной: ворсинчатая аденома большого дуоденального сосочка с дисплазией эпителия II-III степени. Осложнение основного заболевания: множественный холедохолитиаз. Механическая желтуха. Печеночная недостаточность». Учитывая рецидивирующий характер механической желтухи, отсутствие возможности проведения эндоскопического лечения, пациенту выполнено оперативное вмешательство: лапароскопия, дуоденотомия, папилэктомия с формированием холедоховирсунгодуоденоанастомоза с ушиванием дефекта задней стенки двенадцатиперстной кишки, холедохолитотомия, дуоденопластика, дренирование брюшной полости. (рис. 1-2).

Длительность операции составила 4 часа, кровопотеря 150 мл.

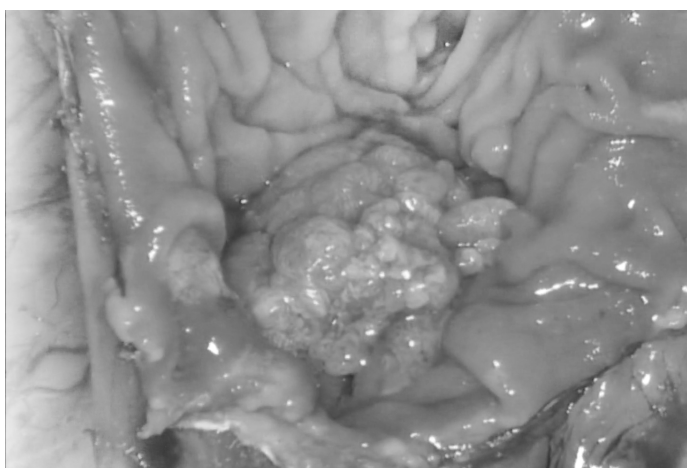


Рисунок 1. Интраоперационный материал на этапе дуоденотомии: в просвете двенадцатиперстной кишки определяется новообразование у большого дуоденального сосочка.

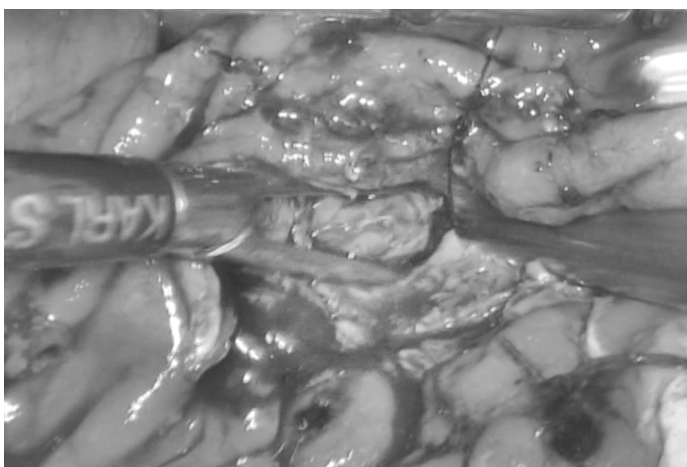


Рисунок 2. Литозэкстракция из ампулы Фатерова соска.

Макроскопическое описание: удаленное полиповидное образование имело размер 4,2x3,5x3 см, серовато-коричневый цвет, дольчатую поверхность, мягко-эластическую консистенцию. Микроскопическое описание (рис. 3): полиповидное образование с умеренной лимфо-плазмоцитранной инфильтрацией в строме и формированием ворсинчатых структур, покрытых пролиферирующим эпителием кишечного типа с признаками дисплазии low grade и фокусами high grade. В строме полиповидного образования - немногочисленные дистрофически измененные железы собственной пластинки слизистой оболочки.

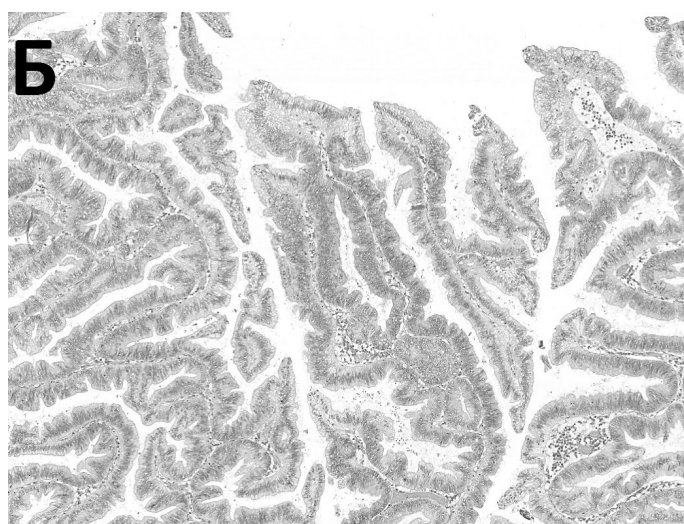
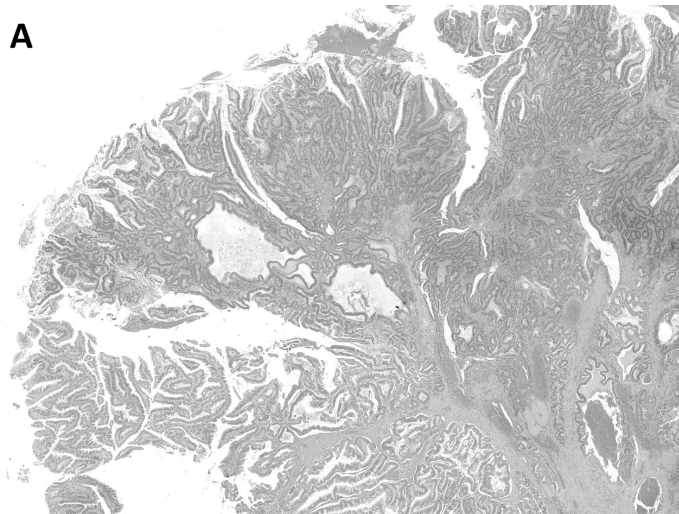


Рисунок 3. Ворсинчатая (виллезная) аденома большого дуоденального сосочка (окраска гематоксилином и эозином, об. x2). А - полиповидное образование состоит из ворсинчатых структур, плотно прилегающих друг к другу и покрытых пролиферирующим эпителием кишечного типа. Б - ворсинчатые структуры в образовании представлены скудной фиброзной стромой с наличием сосудов капиллярного типа, а также покровом из пролиферирующего эпителия кишечного типа с признаками умеренной и тяжелой дисплазии.

Течение послеоперационного периода без осложнений. Длительность пребывания в отделении реанимации – 4 суток. Прием жидкости внутрь начат на 2-е послеоперационные сутки. В течение первых трех суток восстановлено энтеральное питание. Выписан в удовлетворительном состоянии на 8-е сутки после оперативного вмешательства с диагнозом «Тубулярно-ворсинчатая аденома большого дуоденального сосочка с дисплазией эпителия II-III степени».

Заключение

Полип большого дуоденального сосочка – редко встречающаяся патология. На сегодняшний день не существует единой стратегии ведения пациентов с данной патологией, однако хирургическое лечение является единственным радикальным подходом. Представленный клинический случай является особенным в силу того, что нами была выбрана тактика оперативного лечения с меньшей травматичностью для пациента. Лапароскопический подход предоставил возможность быстрого восстановления и выздоровления пациента, что является безусловным преимуществом.

Список литературы

1. Виноградов В.В., Базилевич Ф.В. Полипы большого дуоденального сосочка // Вестник хирургии. 1977. 118(3). С. 46-50.
2. Greco S, Cassinotti A, Massari A, Bossi I, Trabucchi E, Bianchi Porro G. Isolated Ampullary Adenoma Causing Biliary Obstruction. *J Gastrointestin Liver Dis.* 2008 Sep, 17(3), pp. 329-32.
3. Chen CH, Tseng LJ, Yang CC, Yeh YH, Mo LR. The accuracy of endoscopic ultrasound, endoscopic retrograde cholangiopancrea tography, computed tomography, and transabdominal ultrasound in the detection and staging of primary ampullary tumors. *Hepatogastroenterology.* 2001, 48, pp. 1750-1753.
4. Ahn DW, Ryu JK, Kim J, Yoon WJ, Lee SH, Kim YT et al. Endoscopic papillectomy for benign ampullary neoplasms: how can treatment outcome be predicted? *Gut Liver.* 2013 Mar, 7(2), pp. 239-45. [https://doi.org/10.5009/gnl.2013.7.2.239]
5. Napoleon B, Gincul R, Ponchon T, Berthiller J, Escourrou J, Canard JM, Boyer J et al. Endoscopic papillectomy for early ampullary tumors: long-term results from a large multicenter prospective study. *Endoscopy.* 2014 Feb, 46(2), pp. 127-34. [https://doi.org/10.1055/s-0034-1364875]
6. Posner S, Colletti L, Knol J, Mulholland M, Eckhauser F. Safety and long-term efficacy of transduodenal excision for tumors of the ampulla of Vater. *Surgery.* 2000, 128, pp. 694-701. [https://doi.org/10.1067/msy.2000.108218]
7. Chen K, Pan Y, Liu XL, Jiang GY, Wu D, Maher H et al. Minimally invasive pancreaticoduodenectomy for periampullary disease: a comprehensive review of literature and meta-analysis of outcomes compared with open surgery. *BMC Gastroenterol.* 2017 Nov 23, 17(1), p. 120. [https://doi.org/10.1186/s12876-017-0691-9]
8. Lee JW, Choi SH, Chon HJ, Kim DJ, Kim G, Kwon CI et al. Robotic transduodenal ampullectomy: A novel minimally invasive approach for ampullary neoplasms. *Int J Med Robot.* 2019 Jun, 15(3), p. e1979. [https://doi.org/10.1002/rcs.1979]

9. Cugat Andorrà E, Herrero Fonollosa E, García Domingo MI, Camps Lasa J. Laparoscopic transduodenal ampullectomy for ampullary tumor. *Cir Esp.* 2019 Jan, 97(1), p. 50. [https://doi.org/10.1016/j.ciresp.2018.09.012]

10. Liu F, Cheng JL, Cui J, Xu ZZ, Fu Z, Liu J et al. Surgical method choice and coincidence rate of pathological diagnoses in transduodenal ampullectomy: A retrospective case series study and review of the literature. *World J Clin Cases.* 2019 Mar 26, 7(6), pp. 717-726. [https://doi.org/doi: 10.12998/wjcc.v7.i6.717]

References

1. Vinogradov VV, Bazilevich FV. Polyps of the large duodenal papilla. *Journal of surgery.* 1977, 118(3), pp. 46-50. [in Rus]
2. Greco S, Cassinotti A, Massari A, Bossi I, Trabucchi E, Bianchi Porro G. Isolated Ampullary Adenoma Causing Biliary Obstruction. *J Gastrointestin Liver Dis.* 2008 Sep, 17(3), pp. 329-32.
3. Chen CH, Tseng LJ, Yang CC, Yeh YH, Mo LR. The accuracy of endoscopic ultrasound, endoscopic retrograde cholangiopancrea tography, computed tomography, and transabdominal ultrasound in the detection and staging of primary ampullary tumors. *Hepatogastroenterology.* 2001, 48, pp. 1750-1753.
4. Ahn DW, Ryu JK, Kim J, Yoon WJ, Lee SH, Kim YT et al. Endoscopic papillectomy for benign ampullary neoplasms: how can treatment outcome be predicted? *Gut Liver.* 2013 Mar, 7(2), pp. 239-45. [https://doi.org/10.5009/gnl.2013.7.2.239]
5. Napoleon B, Gincul R, Ponchon T, Berthiller J, Escourrou J, Canard JM, Boyer J et al. Endoscopic papillectomy for early ampullary tumors: long-term results from a large multicenter prospective study. *Endoscopy.* 2014 Feb, 46(2), pp. 127-34. [https://doi.org/10.1055/s-0034-1364875]
6. Posner S, Colletti L, Knol J, Mulholland M, Eckhauser F. Safety and long-term efficacy of transduodenal excision for tumors of the ampulla of Vater. *Surgery.* 2000, 128, pp. 694-701. [https://doi.org/10.1067/msy.2000.108218]
7. Chen K, Pan Y, Liu XL, Jiang GY, Wu D, Maher H et al. Minimally invasive pancreaticoduodenectomy for periampullary disease: a comprehensive review of literature and meta-analysis of outcomes compared with open surgery. *BMC Gastroenterol.* 2017 Nov 23, 17(1), pp. 120. [https://doi.org/10.1186/s12876-017-0691-9]
8. Lee JW, Choi SH, Chon HJ, Kim DJ, Kim G, Kwon CI et al. Robotic transduodenal ampullectomy: A novel minimally invasive approach for ampullary neoplasms. *Int J Med Robot.* 2019 Jun, 15(3), p. e1979. [https://doi.org/10.1002/rcs.1979]
9. Cugat Andorrà E, Herrero Fonollosa E, García Domingo MI, Camps Lasa J. Laparoscopic transduodenal ampullectomy for ampullary tumor. *Cir Esp.* 2019 Jan, 97(1), p. 50. [https://doi.org/10.1016/j.ciresp.2018.09.012]
10. Liu F, Cheng JL, Cui J, Xu ZZ, Fu Z, Liu J et al. Surgical method choice and coincidence rate of pathological diagnoses in transduodenal ampullectomy: A retrospective case series study and review of the literature. *World J Clin Cases.* 2019 Mar 26, 7(6), pp. 717-726. [https://doi.org/doi: 10.12998/wjcc.v7.i6.717]

Сведения об авторах

Галлямов Эдуард Абдулхаевич – д.м.н., профессор, заведующий кафедрой общей хирургии Первого МГМУ им. И.М. Сеченова. Большая Пироговская ул., д. 19 стр. 1, 119146, Москва, Российская Федерация. Email: gal_svetlana@mail.ru

Агапов Михаил Андреевич - д.м.н., профессор кафедры хирургии ФФМ МГУ имени М.В. Ломоносова. Ул. Ленинские Горы, д. 1, 119991, Москва, Российская Федерация. Email: getinfo911@mail.ru

Мальков Павел Георгиевич – д.м.н., профессор, заведующий отделом клинической патологии МНОЦ МГУ имени М.В. Ломоносова. Ул. Ленинские Горы, д. 1, 119991, Москва, Российская Федерация. Email: malkovp@gmail.com

Данилова Наталья Владимировна – к.м.н, с.н.с. отдела клинической патологии МНОЦ МГУ имени М.В. Ломоносова. Ул. Ленинские Горы, д. 1, 119991, Москва, Российская Федерация. Email: natalyadanilova@gmail.com

Какоткин Виктор Викторович – клинический ординатор кафедры хирургии ФФМ МГУ имени М.В. Ломоносова. Ул. Ленинские Горы, д. 1, 119991, Москва, Российская Федерация. Email: axtroz4894@gmail.com

Information about the authors

Galliamov Eduard Abdulhaevich – MD, Professor, Head of the General Surgery Department. Federal State Autonomous Educational Institution of Higher Education I.M. Sechenov First Moscow State Medical University. Bolshaya Pirogovskaya St., 19/1, 119146, Moscow, Russian Federation. Email: gal_svetlana@mail.ru

Agapov Mihail Andreevich – MD, Professor of the Department of Surgery. Federal State Budget Educational Institution of Higher Education M.V. Lomonosov Moscow State University. Leninskie Gory St., 1, 119991, Moscow, Russian Federation. Email: getinfo911@mail.ru

Mal'kov Pavel Georgievich – MD, Professor, Head of the Department of Clinical Patology of the Medical Research Educational Center. M.V. Lomonosov Moscow State University. Leninskie Gory St., 1, 119991, Moscow, Russian Federation. Email: malkovp@gmail.com

Danilova Nataĭya Vladimirovna – PhD, Senior Researcher of the Department of Clinical Patology of the Medical Research Educational Center. M.V. Lomonosov Moscow State University. Leninskie Gory St., 1, 119991, Moscow, Russian Federation. Email: natalyadanilova@gmail.com

Kakotkin Viktor Viktorovich - Resident of the Department of Surgery of the Faculty of Medicine M.V. Lomonosov Moscow State University. Leninskie Gory St., 1, 119991, Moscow, Russian Federation. Email: axtroz4894@gmail.com